

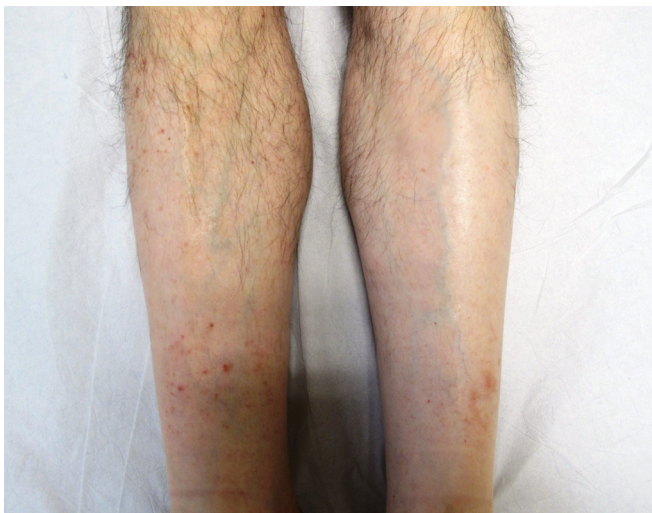
### ALOPECIA ANTEROLATERAL DE PIERNAS. A PROPÓSITO DE UN CASO

ANTEROLATERAL LEG ALOPECIA. ABOUT A CASE

Fecha de recepción: 23/02/2018  
Fecha de aceptación: 24/02/2018

Sr. Director:

Queremos comentar el caso clínico en un varón de 64 años de edad con el antecedente personal de carcinoma de vejiga que es remitido a consultas externas de Dermatología del Hospital Naval de Ferrol (Área Sanitaria de Ferrol) debido a la presencia desde hace más de 10 años de una zona alopécica bien delimitada, no cicatricial, localizada de forma bilateral y simétrica, en los dos tercios distales de zona anterolateral de ambas piernas (Imagen. 1). De la anamnesis se desprende que el paciente relaciona esta afectación con el roce constante de los calcetines y el pantalón.



**Imagen 1:** Alopecia anterolateral bilateral en piernas.

La alopecia anterolateral de las piernas también denominada alopecia peroneal es una alopecia no cicatricial adquirida cuya causa no está totalmente aclarada aunque se cree que es secundaria a la fricción y/o presión continua durante años de diferentes prendas de vestir (calcetines y pantalón) o calzado si bien también se asocia al hábito de cruzar las piernas<sup>(1-3)</sup>.

Clínicamente se caracteriza por áreas alopécicas circunscritas y normalmente asintomáticas de aparición en las caras anterior y lateral de la zona inferior de las extremidades inferiores. De curso benigno, se describe principalmente en varones de mediana edad o ancianos y no se ha descrito un tratamiento eficaz, motivo por el que las recomendaciones pasan fundamentalmente

por evitar la fricción y/o presión en la zona pese a lo cual el cuadro clínico suele persistir durante años<sup>(4,5)</sup>.

En este caso el diagnóstico diferencial debe realizarse con otras alopecias no cicatriciales como la alopecia areata, alopecias por presión (como las producidas por el roce con tónicas o por el uso recreativo de toboganes acuáticos), alopecias secundarias a insuficiencia arterial y/o en el contexto de polineuropatías (meralgia parestésica) o procesos como la esclerodermia, la mucinosis folicular o el liquen plano folicular<sup>(5,6)</sup>.

En conclusión, el caso mostrado de alopecia anterolateral de las piernas en un varón adulto con el que pretendemos recordar esta frecuente afección adquirida, que sin embargo es habitual que pase desapercibida, al objeto de evitar pruebas complementarias innecesarias y la ansiedad que a menudo manifiestan estos pacientes.

**Autores:** Benigno Monteagudo-Sánchez <sup>(1)</sup>  
Alba González Rodríguez <sup>(2)</sup>  
Abián Mosquera-Fernández <sup>(2)</sup>

<sup>(1)</sup> Servicio de Dermatología.  
Complejo Hospitalario Universitario de Ferrol.  
<sup>(2)</sup> Universidad de A Coruña.  
Departamento de Ciencias de la Salud.

**Contacto:** [abian.mosquera.fernandez@udc.es](mailto:abian.mosquera.fernandez@udc.es)

### BIBLIOGRAFÍA

1. Srinivas SM, Sacchidanand S, Jagannathan B. Anterolateral leg alopecia. *Int J Trichology*. 2016; 8:49-10.
2. Siah TW, Harries MJ. Anterolateral leg alopecia: common but commonly ignored. *Int J Trichology*. 2014; 6:75-6.
3. Zhao J, Cohen PR. Frictional alopecia of the distal legs: case series and review. *Dermatol Online J*. 2016; 22:12.
4. Gupta SN, Shaw JC. Anterolateral leg alopecia revisited. *Cutis* 2002; 70:215-6.
5. Sharquie KE, Al-Rawi JR, Al-Janabi HA. Frictional hair loss in Iraqi patients. *J Dermatol*. 2002; 29:419-22.