

## IMÁGENES

### Quiste mixoide (mucoide) digital en un dedo del pie: asociación con osteoartritis y deformidad ungueal



### Digital myxoid (mucous) cyst of toe: Association with osteoarthritis and nail deformity

Benigno Monteagudo <sup>a,b,\*</sup>, Abián Mosquera-Fernández <sup>b</sup> y Pedro Gil-Manso <sup>b</sup>

<sup>a</sup> Servicio de Dermatología, Complejo Hospitalario Universitario de Ferrol, Xerencia de Xestión Integrada de Ferrol, Servizo Galego de Saúde (SERGAS), Ferrol, A Coruña, España

<sup>b</sup> Departamento de Ciencias de la Salud, Facultad de Enfermería y Podología, Universidade da Coruña, Ferrol, A Coruña, España

Mujer de 45 años de edad con antecedentes de osteoartritis y depresión, que consultó por la presencia, desde hacía más de un año, de lesiones levemente dolorosas al roce en los dedos de los pies. En la exploración se observan 2 lesiones quísticas de aproximadamente 0,5 cm de diámetro localizadas en el tercio distal del segundo dedo de ambos pies. El quiste del segundo dedo del pie izquierdo, al estar situado en la región periungueal, causaba de forma secundaria una depresión longitudinal en la lámina ungueal (fig. 1). Se realizó incisión de las lesiones, drenando un fluido gelatinoso claro (fig. 2). Esto confirmó la impresión diagnóstica inicial de quistes mixoides digitales.

El quiste mixoide digital, también denominado quiste mucoide digital, es una lesión benigna, de lento crecimiento, y habitualmente único. Las formas múltiples se relacionan con la osteoartritis. Es más frecuente en mujeres de edad media o avanzada<sup>1</sup>.

Clínicamente se presentan como quistes de consistencia media y superficie lisa, traslúcidos o de color azulado,

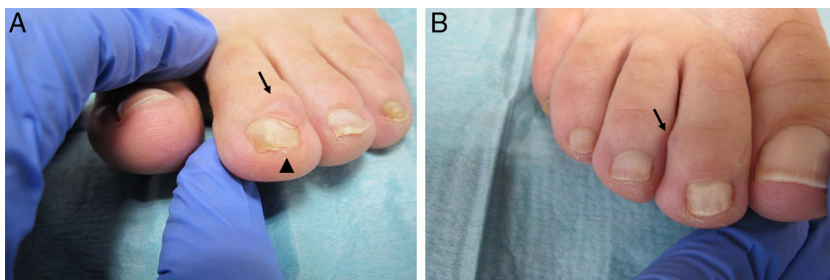
menores de 1 cm de diámetro y de morfología redonda u ovalada. Al ser pinchados drenan un fluido gelatinoso y viscoso de tono claro o ligeramente amarillento. Se localizan en la superficie dorsal de la articulación interfalángica distal o la región periungueal de los dedos de las manos (más frecuente) y de los pies. Suelen ser asintomáticos, aunque hay casos que generan dolor, disminución del rango de movimiento y secreción continua<sup>1-3</sup>. En una cuarta parte de los casos se genera de forma secundaria algún tipo de distrofia ungueal, como la depresión longitudinal<sup>1,4</sup>.

El diagnóstico suele ser clínico. Solo en determinados casos hay que recurrir a técnicas como la dermatoscopia, la transiluminación, la ecografía, la resonancia magnética, la biopsia o la extirpación para obtener una muestra para estudio histopatológico. La imagen dermatoscópica característica evidencia vasos arboriformes y puntiformes, lagunas rojo-azuladas, ulceración y estructuras blancas brillantes<sup>2,3,5</sup>.

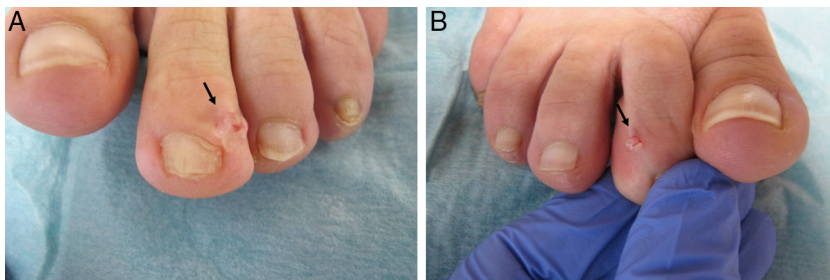
Su etiopatogenia no está clara. Se especula sobre la implicación de la degeneración mucoide del tejido conectivo, la relación con los osteofitos y la enfermedad degenerativa articular, que facilitaría la comunicación del quiste con el espacio articular adyacente, y el papel de los traumatismos repetitivos<sup>1,4</sup>.

\* Autor para correspondencia.

Correo electrónico: [benigno.monteagudo.sanchez@sergas.es](mailto:benigno.monteagudo.sanchez@sergas.es) (B. Monteagudo).



**Figura 1** A. Quiste en la región periungueal (flecha), con depresión longitudinal en la lámina ungueal (punta de flecha), del segundo dedo del pie izquierdo. B. Lesión quística en el segundo dedo del pie derecho (flecha).



**Figura 2** A. Contenido gelatinoso tras la punción del quiste del dedo del pie izquierdo (flecha). B. Material gelatinoso claro de lesión quística en el segundo dedo del pie derecho (flecha).

El diagnóstico diferencial debe realizarse principalmente con el tumor glómico subungueal, el granuloma piogénico, el fibroqueratoma digital adquirido, el tumor de células gigantes de vainas tendinosas, la verruga vulgar, el mixoma, el angiomioma superficial, el ganglión y los nódulos de Heberden y de Bouchard asociados a osteoartritis<sup>1,5</sup>.

Dado que puede remitir de forma espontánea y habitualmente es asintomática, no suele precisar tratamiento. En caso de ser necesario existen múltiples modalidades terapéuticas. Las más utilizadas son la inyección intralesional de corticoides o de sustancias esclerosantes como el polidocanol, la incisión-drenaje y la posterior compresión, la criocirugía, la electrocirugía, el láser de CO<sub>2</sub> o la exéresis (la más eficaz)<sup>6</sup>.

## Bibliografía

1. Li K, Barankin B. Digital mucous cysts. *J Cutan Med Surg.* 2010;14:199–206.
2. Sabando Carranza JA, Calvo Carrasco D. Quiste mixoide dactilar. *Experiencia clínica en atención primaria. FMC.* 2011;18:652–3.
3. Salerni G, Alonso C. Images in clinical medicine, Digital mucous cyst. *N Engl J Med.* 2012;366:1335.
4. Lin YC, Wu YH, Scher RK. Nail changes and association of osteoarthritis in digital myxoid cyst. *Dermatol Surg.* 2008;34:364–9.
5. Chae JB, Ohn J, Mun JH. Dermoscopic features of digital mucous cysts: A study of 23 cases. *J Dermatol.* 2017;44:1309–12.
6. Jabbour S, Kechichian E, Haber R, Tomb R, Nasr M. Management of digital mucous cysts: A systematic review and treatment algorithm. *Int J Dermatol.* 2017;56:701–8.