

# Fibroqueratoma periungueal adquirido: tratamiento quirúrgico

*Acquired periungual fibrokeratoma: surgery treatment*

**Daniel López López**

Diplomado universitario en podología.

**Luis López López**

Profesor Titular de Podología de la Universidade da Coruña.

**Mónica Barriuso Cao**

Diplomado universitario en podología.

**Óscar Álvarez-Calderón Iglesias**

Profesor Asociado de Podología de la Universidade da Coruña.

**Benedicto Fornos Vieitez**

Diplomado universitario en podología.

Correspondencia:

Daniel López López. Clínica Podológica UGAPE. Plaza de Pontevedra 17. 15.003 A Coruña. Spain.

Fecha de recepción: 1 de marzo de 2007

Fecha de aceptación: 7 de mayo de 2007

## RESUMEN

El fibroqueratoma periungueal adquirido es un tumor fibroepitelial benigno, relativamente frecuente pero con escasa incidencia a nivel del pie, que se caracteriza por presentar una masa carnosa cubierta de piel, de la dermis hiperpigmentada y con hiperqueratosis en su porción distal, de consistencia firme e indurada, con un tamaño variable, de 3 a 15 mm. de diámetro.

En ocasiones, puede existir un crecimiento del tumor que no suele exceder de 1,5 cm. de diámetro. Así mismo, puede aparecer dolor después de traumas mínimos o producir sangrado y entonces es cuando se indica el tratamiento quirúrgico, como es el caso que vamos a presentar.

Se trata de una mujer de 31 años de edad, que acude a consulta por presentar, a nivel del tercer dedo del pie derecho, fibroqueratoma periungueal adquirido doloroso, a nivel del canal tibial, de 0,5 cm. de ancho por 0,6 de largo.

La paciente no reseña, antecedentes personales ni familiares significativos. Se realiza estudio analítico y radiológico para descartar existencia de patología ósea subyacente.

La técnica empleada ha consistido en realizar una incisión elíptica, de forma paralela siguiendo las líneas de tensión de la piel, para proceder a biopsiar el fibroqueratoma y remitirlo a anatomía patológica.

El postoperatorio ha resultado indoloro y el aspecto del dedo óptimo, sin existir recidivas del fibroqueratoma periungueal adquirido, después de un año.

---

Los autores declaran no tener ningún tipo de interés económico o comercial.

Se concluye que el fibroqueratoma periungueal adquirido, es una entidad clínica e histológica bien definida y muy característica, cuyo diagnóstico puede realizarse con toda certeza y su tratamiento definitivo se realizará por medio de la escisión definitiva de la lesión.

**PALABRAS CLAVE:** Fibroma periungueal, fibroqueratoma periungueal adquirido, fibroqueratoma digital adquirido, tumor de Koënen, fibroqueratoma hereditario, esclerosis tuberosa, enfermedad de Pringle-Bourneville, tumor fibroepitelial.

#### **ABSTRACT:**

Acquired periungual fibrokeratoma is a benign fibroepithelial tumor, relatively common, but with minor incidence at the foot. It is characterized by presenting a fleshy mass covered with hyperpigmented skin and with hyperkeratosis in its distal portion, whose consistence is strong and "indurada" with a size that varies from 5 to 10 mm in length.

Sometimes it can be painful after minor trauma or it can even bleed. In that case, surgical treatment can be suggested, as in the case reported.

We present the case of a 31 years old patient, who comes to the office due to a painful isolated periungual fibroma at the level of the third right toe, being recommended the surgical excision of the mass.

Blood analysis and dorsolateral and dorsoplantar x-rays are required, to make sure that there's no evidence of underlying bony pathology.

The surgical technique has been carried out, under local anaesthesia making an elliptical incision following the lines of tension of the skin, and removing the fibroma. Sutures were necessary to heal the wound. After removing the mass, a biopsy was carried out and sent to the pathological anatomy department to ensure the diagnosis.

The postoperative period was painless and the appearance of the toe was excellent. After one year follow-up, nor recurrences or associated problems appeared.

We conclude that acquired periungual fibrokeratoma represents a well defined clinically and histologically benign tumor, easily diagnosed. The surgical approach appears to be as the best way to manage the situation definitively.

**KEY WORDS:** Periungual fibroma, acquired periungual fibrokeratoma, acquired digital fibrokeratoma, Koënen tumor, hereditary fibroqueratoma, tuberous sclerosis, Pringle-Bourneville disease, fibroepithelial tumor.

## **INTRODUCCIÓN**

La uña es un anejo cutáneo localizado en la zona dorsal de las falanges distales. Su filogenia ungueal, evolucionó de las garras de aves, reptiles y de los cascos de los mamíferos de los miembros inferiores. (1)

Su estructura es córnea y esta formada por células de diferentes tipos de queratinización. Su función es actuar como cubierta protectora del extremo distal del dedo, protegiendo tanto las anastomosis vasculares como las terminaciones sensitivas, que se localizan en dicha zona y que son candidatas a microtraumatismos y a presiones anómalas.

Esta estructura córnea es objeto de un amplio campo de estudio, debido a que sus alteraciones derivan en un gran número de patologías, que incluso llegan a afectar a los tejidos vecinos, ocasionando variados y numerosos problemas. (2)

Por su importancia, el fibroqueratoma periungueal, se perfila como una de las patologías que puede afectar a la estructura ungueal, generado por el cambio de la estructura del tejido fibroso.

## **DEFINICIÓN**

El fibroqueratoma periungueal adquirido, es un tumor benigno de tejido fibroso, que ocurre principalmente en los dedos de las manos y con menos frecuencia se observa en los dedos de los pies. (1-10)

Moncorps, (7) fue quien describió en el año 1951 lesiones características clínico histológicas, localizadas en zonas como las manos y los pies. Pero, no sería hasta el año 1968, cuando Bart y colaboradores (8), realizando estudios retrospectivos lo acuñarían con el término "Fibroqueratoma Adquirido", poniéndole apellido dependiendo de su zona de asentamiento, así cuando la localización es a nivel de la zona periungueal, se denomina Fibroqueratoma Periungueal Adquirido.

Este sobrecrecimiento neoplásico puede ser: doloroso, firme, de coloración rosácea o encarnada, circunscrita a la zona periungueal y puede llegar a deformar la lámina ungueal. Su tamaño suele oscilar ente los 3 y los 15 mm de diámetro.

## ETIOLOGÍA

Su etiología es desconocida, a pesar de que algunos autores (2, 3, 4, 5) lo relacionan con aparición de agentes traumáticos, como la utilización de calzado excesivamente comprimido (zapatos estrechos) o demasiado rígido (zapatos de seguridad), microtraumatismos de repetición por la práctica deportiva (futbolistas, atletas, karatekas...) como factor desencadenante, pero en la mayoría de los casos no existe este antecedente. Se trata de una lesión más frecuente en individuos a partir de la segunda década de la vida, con predominio del sexo masculino.

Por lo general, su aparición es repentina y el tiempo de evolución varía de algunos meses a años, su crecimiento puede ser rápido o lento llegando a medir hasta 1,5 centímetros, permaneciendo estacionario posteriormente.

## HISTOLOGÍA

El fibroqueratoma periungueal adquirido (9, 13), está constituido por un eje fibroconjuntivo laxo, con pocas células y amplios espacios linfáticos o vasculares recubiertos de epidermis ortohiperqueratósica y con hipergranulosis. También existe acantosis acentuada con redes de crestas engrosadas y a menudo ramificadas. El centro de la lesión está integrado por haces de colágeno espesas y entrelazadas, orientadas verticalmente. (12, 13, 14, 15) (Fig.1).

A nivel microscópico (14), se aprecia en la epidermis, acantosis y engrosamiento desigual, alargamiento de crestas intercapilares, hiperqueratosis con zonas de paraqueratosis y colección serosa.

En el estrato córneo (15), se aprecian numerosos cocobacilos, morfológicamente no identificables. Las células epiteliales aparecen bien ordenadas, sin atipia ni alteraciones citológicas. La membrana basal epidérmica es continua y bien conservada. No se observan cambios citopáticos por virus ni cambios histológicos de malignidad.

## CLÍNICA

Se presenta como una masa de consistencia fibroelástica peri o subungueal y de color carne o ligeramente hiperpigmentada respecto a la piel vecina.

Su morfología es una neoformación periforme o cupuliforme queratósica, que de forma característica surge de un collarite epidérmico queratósico que rodea su base, su aspecto es carnososo, suele ser de coloración rosada y en los casos en que aparecen en la región ungueal, semejan un diente de ajo que produce una depresión longitudinal a nivel de la uña.(5)

Si no se encuentran comprimidos por las uñas, suelen tener forma pediculada y si crecen debajo de ella pueden tener un aspecto hiperqueratósico, similar a una verruga (Fig.2)

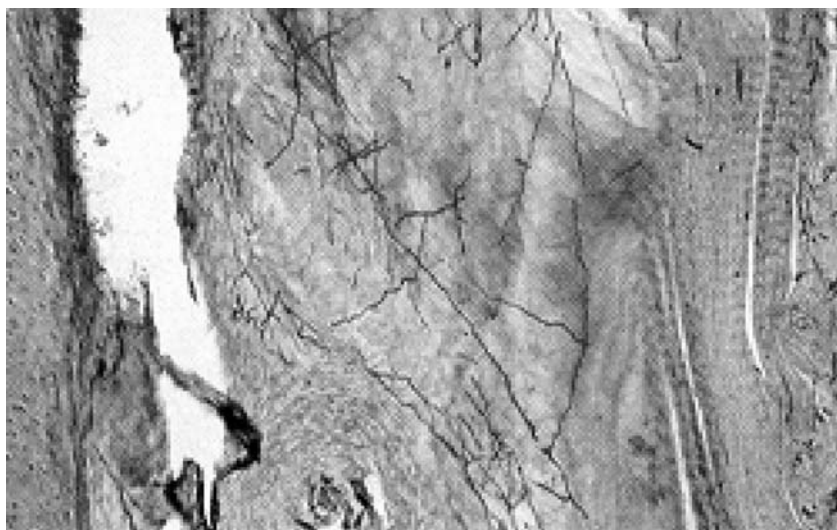


Figura 1. Microscopía de la biopsia.

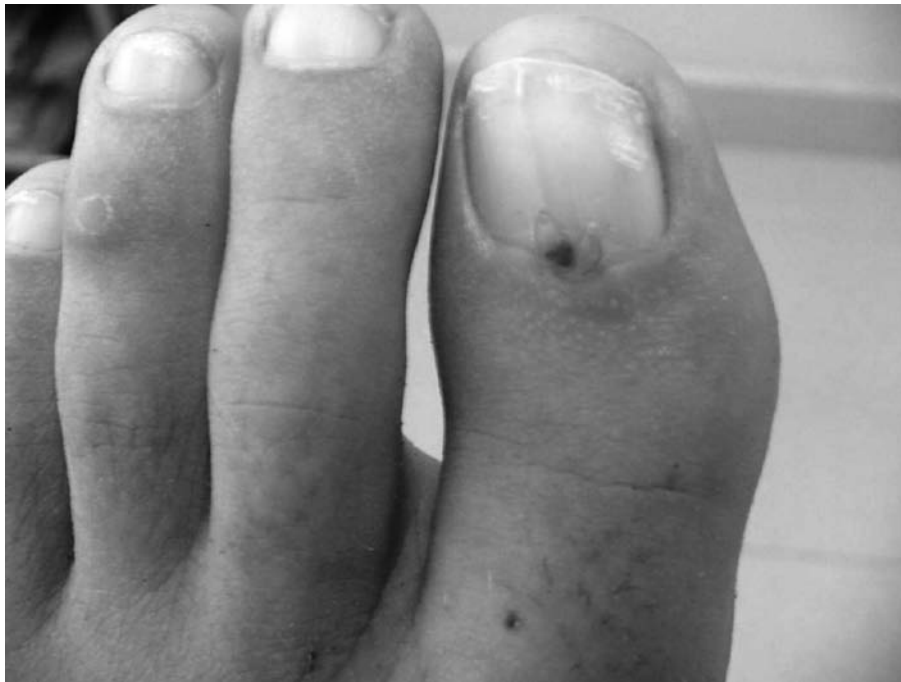

Figura 2. Fibroqueratoma Periungueal adquirido localizado en zona media de la región ungueal del primer dedo del pie izquierdo.

Los fibroqueratomas periungueales adquiridos, en general son asintomáticos, aunque si se localizan en zonas de presión pueden generar dolor y por compresión matricial la placa ungueal puede generar una fisura longitudinal.

El crecimiento máximo del tumor, puede ocurrir en un intervalo de tiempo que varía de pocos meses a varios años, presentando unas dimensiones que no suelen exceder de 1,5 cm de diámetro, se puede observar en adultos y más frecuentemente en varones

Yasuki (10), en el año 1985, realiza una apreciación en la clínica del fibroma periungueal, haciendo diferenciación entre el Fibroma Periungueal Adquirido Tipo I (cuando envolvía la lámina ungueal) y el Fibroma Peringueal Adquirido Tipo II (cuando la región que abordaba era solo la región periungueal).

Estas neoformaciones asintomáticas, suelen presentarse como una tumoración elevada, sésil o pediculada, con un grado variable de escamas. Un signo clínico frecuente es la presencia de collarite epidérmico ligeramente sobreelevado en la base de la lesión. En su localización clásica, los dedos, aparecen como una pápula hiperqueratósica cupuliforme o digitiforme.

## DIAGNÓSTICO

El diagnóstico se realiza en base a la clínica presente, será necesario la realización de dos radiografías, una anteroposterior y otra lateral del dedo, que descarte patología ósea subyacente.

## DIAGNÓSTICO DIFERENCIAL

Debe hacerse diagnóstico diferencial con el tumor de Koënen, fibromatosis digital infantil, poroma ecrino, granuloma piógeno. (13, 18)

1. Fibromatosis digital infantil: entidad poco frecuente caracterizada por una ó varias lesiones nodulares, fibrosas, cupuliformes y a menudos múltiples, desarrolladas a nivel del dorso de las falanges distales de manos y pies excepto en el hallux. Pueden estar presentes al nacimiento o desarrollarse durante la infancia. La uña puede quedar deformada o levantada pero no es destruida (Fig.3).
2. Granuloma Piógeno: lesión frecuente en la infancia. Suele afectar a los pliegues ungueales o localizarse a nivel subungueal. Se genera una lesión tumoral carnosa que sangra con gran facilidad.

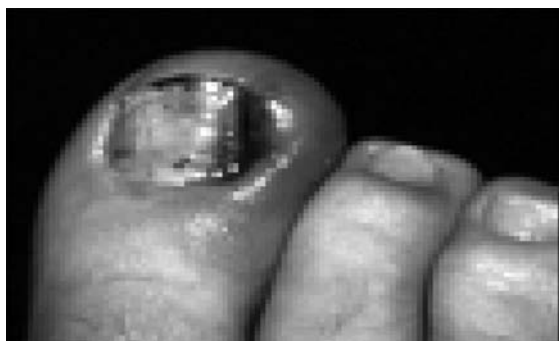


Figura 3. Granuloma piógeno en el canal perineal.

3. Tumores de Koënen: constituyen uno de los signos mayores de la Esclerosis Tuberosa y se encuentran en un 50% de los pacientes con esta enfermedad. Son proliferaciones típicas periungueales que causan trastornos en la uña (Fig. 4).

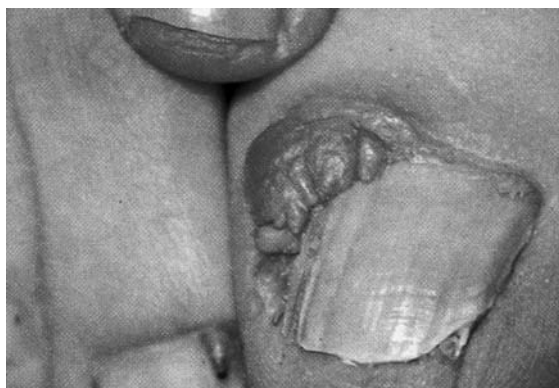

Figura 4. Tumores de Koënen en lateral del 1º y 3º dedo.

4. Poroma ecrino del aparato ungueal: se trata de un tumor solitario, rosado, blando, de crecimiento lento, de 0,5 – 2 cm de diámetro. Se origina en el hiponiquio o en la piel de la zona dorsal o plantar, es típicamente superficial, protuberante o sésil, aunque puede crecer hacia adentro. Es un tumor que surge o está unido a la epidermis y se prolonga a la dermis, observándose además células cuboidales y conductos entre las mismas.

## TRATAMIENTO

El tratamiento conservador consistirá en revisiones podológicas, en los que se evaluarán el cre-

cimiento, morfología, coloración y aspecto del fibroqueratoma. En el caso que observemos cambios significativos, se extirpará la lesión.

El tratamiento definitivo del fibroqueratoma periungueal adquirido ha de ser quirúrgico. La técnica consiste en la extirpación amplia y completa de la lesión, siendo posible la recidiva cuando no se elimina suficiente cantidad de tejido patológico, aunque éstas son raras. (2, 16, 17)

## CASO CLÍNICO

Se efectúa la exéresis quirúrgica del fibroqueratoma periungueal adquirido del tercer dedo del pie derecho, localizado sobre el surco lateral interno, de 0,5 cm. de ancho por 0,6 de largo, en una paciente de 31 años de edad, sin antecedentes personales ni familiares de relevancia. (Fig.5 y Fig. 6)

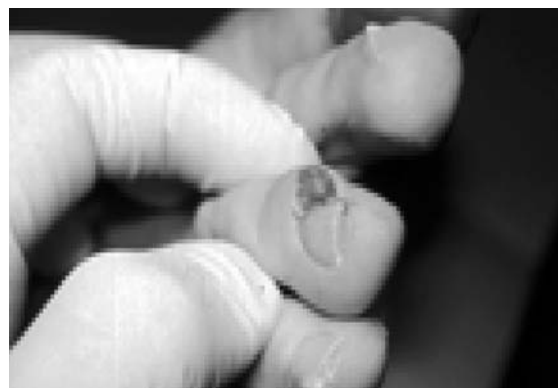

Figura 5. Fibroqueratoma Periungueal Adquirido en zona medial del tercer dedo.

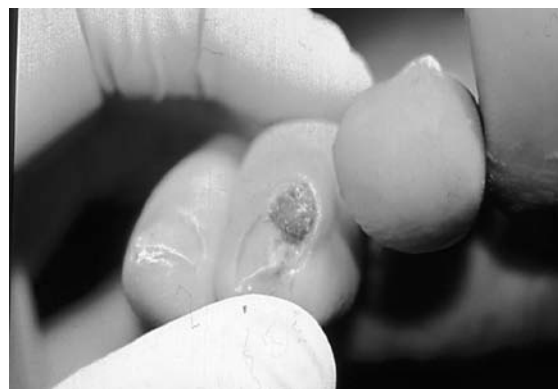


Figura 6. Otra visión del Fibroqueratoma Periungueal Adquirido en zona medial del tercer dedo.

Previa asepsia del pie derecho, se realiza un bloqueo digital en H de Frost y como principio anestésico utilizamos Mepivacaina al 2% s.v.c. El periodo de latencia es de unos 10 minutos (Fig. 7).

A continuación, se procede, a la colocación del torniquete para realizar el exanguinado del dedo y mantener de ese modo durante todo el acto quirúrgico una correcta visión de las estructuras anatómicas donde vamos a intervenir.

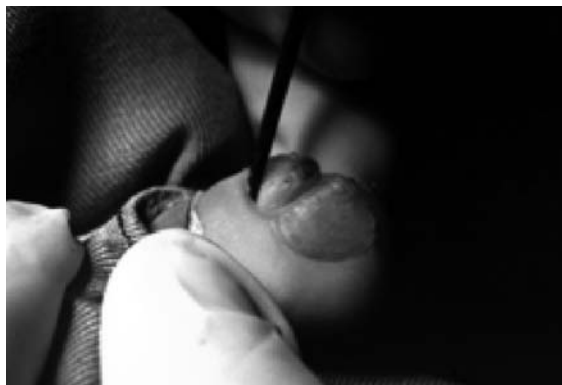

Figura 7. Aspecto Intraoperatorio del Fibroqueratoma Periungueal Adquirido en el tercer dedo.

En el desarrollo de la técnica, se deberá tener muy presente el área de lesión a extirpar (Fig. 8). (12, 16, 17,19)

Realizamos una incisión elíptica del fibroqueratoma periungueal adquirido y a continuación mediante disección roma a lo largo del tumor y en toda su periferia se aísla la lesión del tejido adyacente.

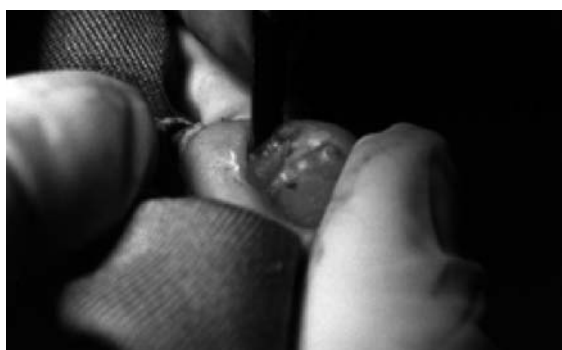

Figura 8. Incisión elíptica del fibroqueratoma.

El siguiente paso, es retirar el tumor mediante bisturí, con la precaución de no dañar la matriz ungueal que se visualiza por debajo del tumor y

legar el canal tibial con la finalidad de eliminar células matriciales que posibiliten su posible aparición (Fig. 9).

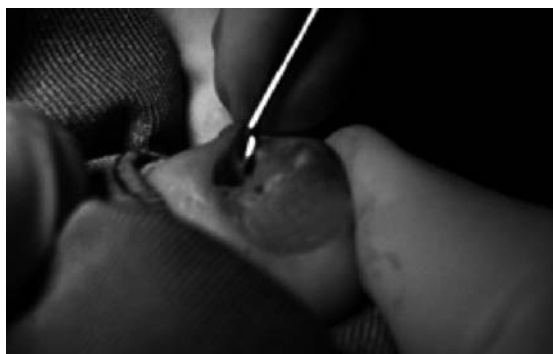

Figura 9. Legrado del canal tibial.

A continuación se efectúa la reconstrucción estética del canal tibial buscando la homogeneidad del mismo y de la placa ungueal, con ayuda de tiras de aproximación. Es importante evitar que quede tensión en la zona, que impida una correcta cicatrización. (Fig. 10, 11).

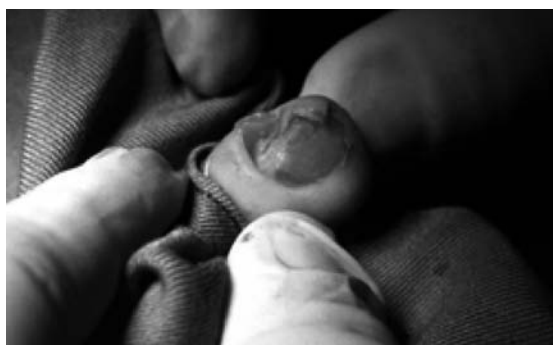

Figura 10. Aspecto efectuada la remodelación estética.

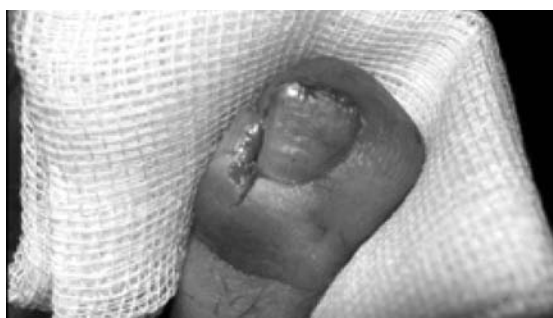

Figura 11. Detalle del dedo una vez aproximados los bordes quirúrgicos.

Para finalizar la intervención, se deposita la lesión extirpada en un frasco con formol al 10% para remitirla a anatomía patológica. (Fig.12). (11, 15).




Figura 12. Visión dorsal del fibroqueratoma.

La evolución postoperatoria inmediata no tuvo complicaciones, presentando una buena cicatriza-

ción. A los 12 meses de la intervención no se detectó recidiva del proceso.

## CONCLUSIONES

Se concluye que el fibroqueratoma periungueal adquirido, es una entidad clínica, histológica bien definida y muy característica cuyo diagnóstico puede hacerse con toda certeza.

La lesión cutánea, sólo puede ser curada permanentemente por medio de la escisión quirúrgica.

La realización de la técnica descrita con anterioridad, paliará defectos cosméticos y funcionales, así como recidivas. El método para la extirpación del fibroqueratoma periungueal adquirido aquí expuesto, nos ha demostrado que dicha técnica es sencilla, rápida y sobre todo eficaz.

## BIBLIOGRAFÍA:

1. Altman, D.A., Griner, J.M. & Faria, D.T.: Acquired digital fibrokeratoma. 1994; *Cutis* 54: 93-94.
2. Baran RL, Dawber RR. Guide medico-chirurgical de onychopaties, 2 ed., Paris Francia: Arnette Blackwell SA.,1995:80-81.
3. Baykal C et al. "Acquired digital fibrokeratoma". *Cutis*. 2007 Feb; 79(2):129-32.
4. Cahn, R.L. Acquired digital fibrokeratoma: a rare benign tumor previously described as the garlic-clove fibroma. *Arch Dermatol* 1977 ; 113: 1564- 1568.
5. Colomb, D., Vittori, F. & Chabeau, G.: Aspect de fibrokeratome digital avec déformation unguéale post-traumatique. *Bull Soc Franç Derm Syph* 1971 ; 81: 134-138.
6. Dupré, A., Christol, R. & Bories, M.: Le fibrokératome acquis, à pro-pos de 8 observations. *Ann Dermatol Venereol* 1977; 104.
7. Moncorps C. "Affection of the nails in psoriasis vulgaris"*Dermatol Wochenschr*.951;123(10):227
8. Bart RS et al. "Acquired digital fibrokeratomas". *Arch Dermatol*. 1968 Feb;97(2):120-9.
9. Kint A, Baran R. Histopathologic study of Köenen tumors. Are they different from acquired digital fibrokeratoma? *J Am Acad Dermatol* 1988;18:369-372.
10. Yasuki Y. "Acquired periungual fibrokeratoma; A proposal for classification of periungual fibrous lesions". *J Dermatol*. 1985 Aug;12(4):349-56
11. Losa M, Becerro de Bengoa R, Santamaría E, Palomo P: Biopsia de la uña. *Revista Española de Podología* 2004; 1: 72-83.
12. Lewin K, De Wit AS, Lawson R. Softening Techniques for Nails Biopsies. *Arch Dermatol* 1973;107:223-224.
13. López D, Cortizas I, Abal C, Barriuso M, Sánchez X, López L. El fibroma periungueal: diagnóstico diferencial. *Revista Andaluza de Podología: Salud del pie* 2004; 33 : 6-9.
14. Omura E O. Histopathology of the Nail. *Dermatologic Clinics*, 1985; 3(3):531-541.
15. Rich P: Nail Biopsy: Indications and Methods. *J Dermatol Surg Oncol*, 1992; 18:673-682.
16. Salasche SJ. Surgery. In: Scher RK, DANIEL III CR. Nails Therapy-Diagnosis-Surgery. 2nd. ed. Philadelphia: WB Saunders Company, 1997:326-349.
17. Scher RK. Longitudinal Resection of Nails for Purposes of Biopsy and Treatment. *J. Dermatol Surg Oncol*. 1980;6(10):805-807.
18. Urbina, F.G. et al. Diagnóstico: fibroqueratoma digital adquirido. *Dermatología*. 1993; 9 35-38.
19. Zaias N. The Longitudinal Nail Biopsy. *J Investig Dermatol*. 1967; 49(4):406-408.