

Estudio comparativo de efectos tDCS y rehabilitación combinado con rehabilitación con dispositivo robótico

S. Ezquerro, I. Delegido, Arturo Bertomeu-Motos, Luis D. Lledó, R. Puerto, J.M. Sabater-Navarro
N. García-Aracil

Universidad Miguel Hernández, Elche (Alicante) 03202,
{sezquerro, abertomeu, r.puerto, j.sabater, nicolas.garcia}@umh.es
(irene.delegido, lledo}@goumh.umh.es

Resumen

El Accidente Cerebrovascular (ACV), representa uno de los principales problemas en la salud pública en todo el mundo. Una nueva herramienta empleada en rehabilitación es la estimulación transcraneal por corriente directa (tDCS) no invasiva. Se trata de técnica segura, ya que no se realiza ningún tipo de punción o perforación sobre el paciente. Esta técnica modula la excitabilidad o inhibición neuronal en áreas corticales específicas. En este estudio han participado 2 pacientes con ACV y sintomatología espástica e hipotónica (1:1) que recibieron un total de 10 sesiones de estimulación tDCS y terapia con dispositivo robótico. Se emplearon evaluaciones funcionales al inicio y final del tratamiento tales como, valoración del Índice Motor, escala STREAM y valoración Frenchay, además se registraron datos electromiográficos durante todas las sesiones. Tras la realización del tratamiento se analizaron todos los datos obtenidos tanto en las valoraciones funcionales como en las señales registradas obteniendo resultados positivos en referencia al control motor voluntario, disminuyendo o aumentando el tono muscular con el que partían de inicio los pacientes. Concluyendo este estudio en que la estimulación tDCS puede emplearse como una herramienta más al alcance del personal rehabilitador, la cual, puede combinarse con terapias alternativas como las generadas por un dispositivo robótico.

Palabras clave: *tDCS, stroke, robotic rehabilitation, electromiography*

1 INTRODUCCIÓN

El Accidente Cerebrovascular (ACV), representa uno de los principales problemas en la salud pública en todo el mundo [1, 2]. Las secuelas que puede causar un ACV son múltiples y pueden afectar a una variedad de áreas, que pueden comprender desde los aspectos físicos y de movilidad, a los cognitivos, emocionales y conductuales [3].

Dentro de los aspectos físicos y de movilidad,

destacar la espasticidad y la hipotonía como consecuencias graves de un ACV. En 1994, Young [4] definió la espasticidad como un conjunto de elementos neurofisiológicos que definían la espasticidad como un tipo de movimiento independiente: "la espasticidad es un desorden motor caracterizado por un incremento de la velocidad dependiente en los reflejos tónicos de estiramiento resultantes de un procesamiento intra-espinal anormal de la entrada primaria aferente". La hipotonía se define como una disminución del tono muscular y generalmente de la fuerza, todo ello debido a un desorden congénito, traumatológico o por factores ambientales. La etiología de la hipotonía puede ser difícil de diagnosticar ya que no es un trastorno específico, sino como un síntoma de un conjunto de trastornos que causan un deterioro de las fibras musculares [5, 6].

Con el tiempo se han ido diseñando nuevas metodologías de rehabilitación, en estos últimos años cabe destacar la utilización de robótica para paliar este daño motor, que tienen por objeto ayudar a la recuperación de pacientes con hemiparesia espástica. Movimientos lentos y repetitivos pueden ayudar a reducir la espasticidad [11], un robot es de gran ayuda para este tipo de movimientos [12]. Esta tecnología ha sido empleada como una nueva herramienta muy útil para el personal rehabilitador.

La estimulación transcraneal por corriente directa (tDCS) no invasiva, es una de las nuevas herramientas empleadas en estos últimos años. Esta técnica modula la excitabilidad o inhibición neuronal en áreas corticales específicas [13]. En concreto, tDCS anódico facilita la actividad cortical mientras que el tDCS catódico deprime la actividad [14]. La corriente directa es transferida mediante electrodos de esponja empapados de una solución salina. Para estimular el córtex primario (M1), un electrodo (ánodo o cátodo) debe colocarse en la posición C3/C4 del gorro (International 10/20 Electroencephalogram System) esta localización en el gorro corresponde aproximadamente con la localización del córtex motor. Por otro lado, el otro electrodo (retorno), se situará en el área supraorbital contralateral.

El objetivo principal de este ensayo es valorar de manera cuantitativa y objetiva los efectos de tDCS tras una rehabilitación mediante un dispositivo robótico.

2 MATERIALES Y MÉTODOS

2.1 POBLACIÓN

Se ha realizado un ensayo clínico abierto y cuasi-experimental, no hubo grupo control y el análisis y la evaluación de los datos se realizarán sin conocer la identidad de los casos, en colaboración del Hospital La Pedrera (Denia), en el cual participaron 2 pacientes con ACV y sintomatología espástica e hipotónica (1:1). Ambos ensayos recibieron tDCS y terapia con robot. El ensayo fue realizado de acuerdo a las normativas éticas y todos los participantes firmaron el consentimiento informado. Para esta experimentación se han tenido en cuenta los siguientes criterios de inclusión: persona mayor de 18 años, hemiplejía secundaria a un único ACV, persona orientada en las tres esferas (social, temporal y espacial), personas con capacidades cognitivas para colaborar y comprender las instrucciones de las tareas y toda la información relevante del estudio y firma del consentimiento informado. Fueron excluidas las personas con las siguientes características: paciente con hombro doloroso, alteración de la sensibilidad en miembro superior, apraxia, falta de control de tronco en sedestación y heminegligencia.

2.2 MATERIALES

A continuación, se detallarán los materiales empleados para este ensayo. Entre ellos, se describirá el funcionamiento del tDCS, las señales electromiográficas, el sistema para la captura de los rangos articulares así como el dispositivo robótico empleado para el tratamiento.

2.2.1 Transcranial Direct Current Stimulation (tDSC)

Para llevar a cabo la estimulación, se empleó un gorro de neopreno y electrodos de esponja de 35 cm² empapados de una solución salina, que facilita la transmisión de impulsos eléctricos. La posición de los electrodos sea en C3 y C4, correspondiendo al área premotora primaria (M1) (Figura 1). Colocando los electrodos cátodo (inhibición) o ánodo (estimulación) en el hemisferio ipsilateral a la lesión, mientras que el electrodo de retorno en la corteza supraorbital contralateral. Se estimuló con un voltaje de 1.5 μ A durante 20 minutos y una rampa inicial y final de 10 segundos.

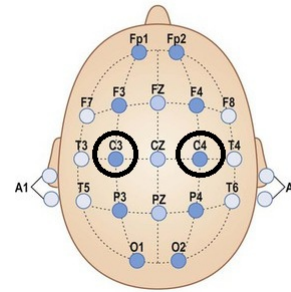


Figura 1: Esquema colocación de los electrodos en el encéfalo.

2.2.2 Señales electromiográficas (EMG)

La EMG se emplea para estudios como la evaluación de la actividad de la unidad motora o la relación de ésta con el músculo que está en tensión [15]. Esta técnica detecta, analiza y procesa las señales eléctricas emitidas por la contracción de los músculos. La EMG recoge información de los potenciales eléctricos generados por dicha contracción, producen tensiones de aproximadamente 100 mV cuando se contraen [16].

Los electrodos para la EMG fueron situados sobre el vientre del bíceps braquial (Figura 2).




Figura 2: Colocación electrodos para EMG

2.2.3 Dispositivo robótico PupArm

El dispositivo robótico utilizado para el estudio se trata del robot PUPArm desarrollado en la Universidad Miguel Hernández de Elche por el grupo de investigación de Neuroingeniería Biomédica (nBio). Se trata de un dispositivo planar, actuado por motores neumáticos, que trabaja en dos dimensiones y nos permite la rehabilitación neuromuscular de miembros superiores. Es un sistema de barras articuladas en estructura de paralelogramo de dos grados de libertad activos y un grado de libertad pasivo. Los grados de libertad

activos posicionan la posición del efector final en el plano X e Y dentro del espacio de trabajo. Mientras que el grado de libertad pasivo, permite el libre movimiento del antebrazo del paciente. Posee baja impedancia mecánica lo que permite mover al robot fácilmente desde el efector final, permitiendo al paciente realizar movimientos libres en el plano horizontal. En dichos movimientos el robot puede asistir, resistir o perturbar el movimiento. El efector final del robot está diseñado para ajustarse a las características del paciente, permitiendo un agarre cómodo y firme.

Su principal aplicación se basa en la neurorehabilitación por medio de la interacción sujeto-máquina en tiempo real. Además nos permite almacenar diversos parámetros como son: posición, velocidad y fuerzas aplicadas para una mejor evaluación del paciente [19].

2.3 TRATAMIENTO

El tratamiento en ambos casos (espasticidad e hipotonía) tendrá una duración de 45 minutos. Durante este tiempo, los pacientes recibirán estimulación acompañada de ejercicios de miembro superior con del dispositivo robótico mencionado anteriormente. Se realizarán un total de 10 sesiones por paciente en las cuales, además de recibir dicha estimulación, también se registrarán datos electromiográficos y de rangos articulares.

De las diferentes actividades que se pueden realizar con el PupArm, se han escogido las que se muestran en la Figura 3. La elección de estas dos tareas se ha basado en que en ambas se realizan movimientos globales de codo y hombro permitiendo realizar un tratamiento rehabilitador en todo el miembro superior.

En cada sesión se realizarán cuatro actividades:

1. **Ruleta:** 10 minutos de ejercicios mientras se le aplica tDCS
2. **Manzanas:** 10 minutos de ejercicios mientras se le aplica tDCS
3. **Ruleta:** 5 minutos de ejercicios sin aplicación de tDCS
4. **Manzanas:** 5 minutos de ejercicios sin aplicación de tDCS

Entre cada actividad el paciente hará un descanso de un minuto.

3 RESULTADOS

A continuación se detallarán los resultados obtenidos tanto en las valoraciones realizadas por




Figura 3: Actividades realizadas en la experimentación. Ruleta (superior) y Manzanas (inferior)

el personal rehabilitador como las obtendías por la EMG. Añadir que debido a problemas de comunicación entre los diferentes dispositivos, se analizarán 7 de las 10 sesiones programadas.

En las tablas 1 y 2, se observan los resultados obtenidos en las escalas de valoración del servicio de rehabilitación del hospital. Destacar las puntuaciones obtenidas en la escala de índice motor (IM), en el sujeto B, mejora significativamente. En cuanto a las puntuaciones obtenidas en las otras dos escalas de funcionalidad de miembro superior no se observaron cambios significativos en el caso A. Para el caso B, destacar que en rasgos generales no hay mejoras, aunque el paciente aumenta la funcionalidad en la flexión y extensión de codo e inicia la pronación y supinación de brazo tras la experimentación.

Tabla 1: Resultados escalas antes del inicio de la experimentación. Espasticidad (A), Hipotonía (B).

User	Índice Motor	STREAM	Frenchay
A	12.5	Sin movilidad	0/5
B	30.5	Movilidad activa	0/5

La señal EMG es adquirida mediante un dispositivo Shimmer capaz de medir la actividad mus-

Tabla 2: Resultados escalas después de realizar la experimentación. Espasticidad (A), Hipotonía (B).

User	Índice Motor	STREAM	Frenchay
A	17.5	Sin movilidad	0/5
B	60.5	Movilidad activa	0/5

cular a través de dos electrodos colocado sobre el músculo deseado. Todas las señales fueron tratadas siguiendo el mismo procedimiento siendo capaces de estudiar la evolución de la activación del bíceps durante toda la terapia. El primer paso consiste en realizar un filtro paso alto para eliminar el ruido entre 0 y 20Hz, parte de la señal que se ve afectada por la activación espontanea de los músculos, considerada no deseada. Tras eliminar este ruido se rectifica la señal y se realiza un filtro paso bajo con el fin de obtener la envolvente de la misma en la que somos capaces de detectar cuando se ha activado el músculo y cuando no.

Para poder realizar una comparativa del estado muscular de un brazo sano, se realizó una prueba con varios sujetos para calcular el estado basal del vientre del bíceps en relajación, en la posición del brazo en el efector final del robot. En la Figura 4 se observa que se asume como estado basal aquella señal que oscila entre [0.004 y 0.009] %EMG.

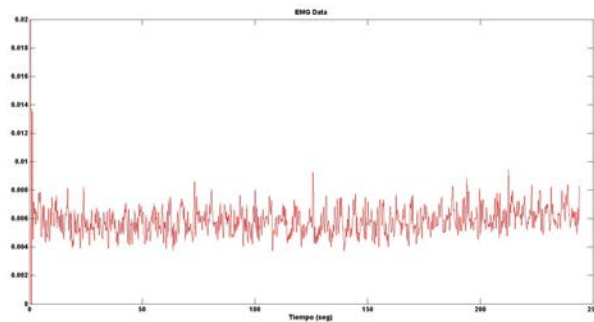


Figura 4: Señal electromiográfica del estado basal en sujeto sano.

Una vez estipulados estos valores, asumiremos que toda señal que supere ese rango de %EMG, nos indicará contracción muscular y toda señal por debajo de esos valores se asumirá como relajación o inactivación muscular.

En la Figura 5, podemos observar los cambios en el registro de señal electromiográfica en el paciente con espasticidad entre la primera y la última

sesión realizada con estimulación tDCS. En las dos primeras sesiones realizadas podemos observar que el número de eventos registrados es muy bajo, y la intensidad de los mismos [0.0023 - 0.0114] %EMG, se sitúan muy cercanos a valores basales en sujetos sanos. Así mismo, la amplitud, intensidad y frecuencia de la señal es menor con respecto a las sesiones posteriores. En la sesión 4 comienza a aparecer un mayor número de eventos, aumentando en frecuencia e intensidad con respecto a las anteriores sesiones. A continuación, en la sesión 5, se mantiene el número de eventos, no obstante, se refleja un aumento de la intensidad en los mismos. No obstante, en la sesión 6, observamos una disminución de la señal EMG durante la actividad, volviendo de nuevo a valores cercanos a los basales en sujetos sanos. En la última sesión, aumenta de nuevo la señal, incrementando el número de eventos en comparación a sesiones anteriores, así como, la frecuencia de los mismos. Destacar que en esta sesión la intensidad de dichos eventos se mantiene durante la sesión.

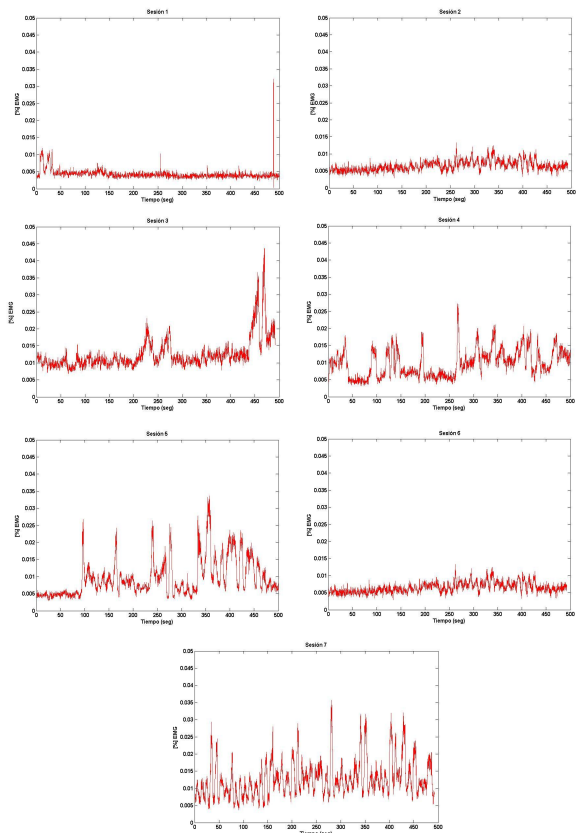


Figura 5: Señales electromiográficas obtenidas durante todas las sesiones en el paciente con espasticidad.

En la Figura 6, podemos analizar los cambios en el registro de la señal en el paciente con hipotonía. Podemos observar que las señales cambian a lo largo de las siete sesiones. En la primera sesión,

la intensidad de los eventos es irregular. Además, podemos observar que la amplitud de los mismos no se diferencia entre ellos. En las sesiones dos y tres, la frecuencia de la señal ha aumentado y la amplitud de los eventos comienza a distinguirse entre los mismos. En la cuarta sesión, la intensidad de la sesión se mantiene a lo largo del tiempo y la frecuencia e intensidad se mantiene siguiendo un patrón a lo largo de toda la sesión. En cuanto a los resultados registrados las sesiones 6 y 7, podemos observar que tanto intensidad y amplitud de las señales disminuye con respecto a las sesiones anteriores. Por último, analizamos la última sesión, en ella la señal registrada es más óptima que en las anteriores sesiones. En esta figura, observamos que la frecuencia ha aumentado con respecto a las sesiones anteriores, además, ésta se mantiene en valores altos al final de la sesión. En cuanto a la frecuencia de los eventos registrados, podemos observar que éstos aumentan en número a lo largo de la señal.

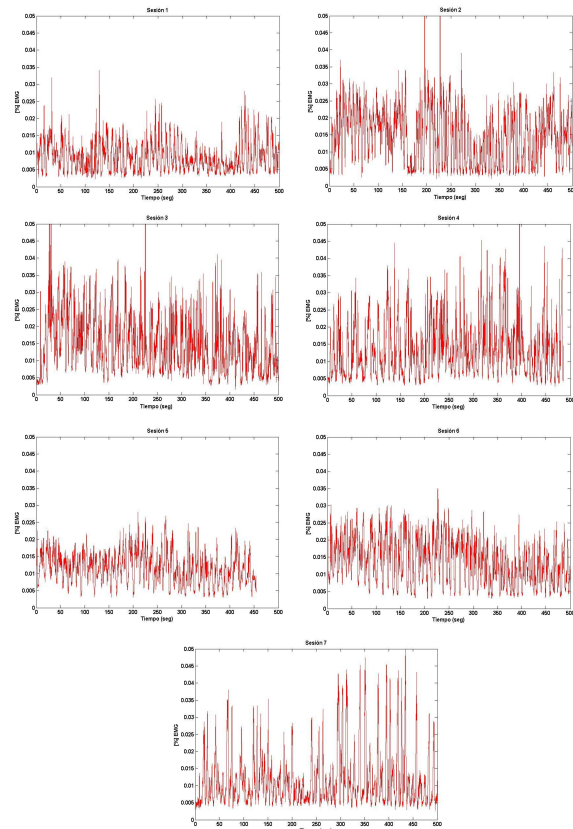
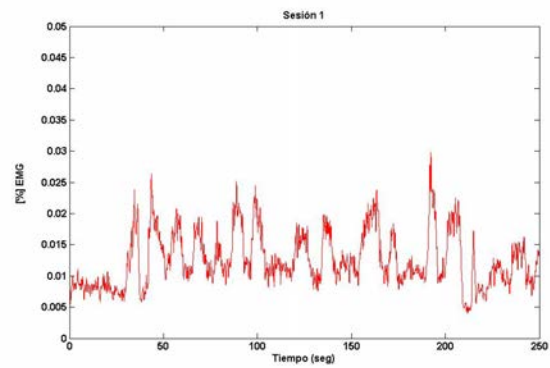
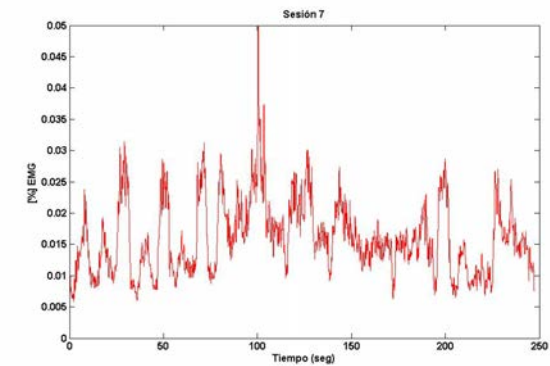


Figura 6: Señales electromiográficas obtenidas durante todas las sesiones en el paciente con hipotonía.

En la Figura 7, podemos observar las señales registradas de EMG en el paciente con espasticidad entre la primera y última sesión sin estimulación tDCS. En ellas podemos analizar que tanto la intensidad de la señal como la ampli-



(a) Señal electromiográfica registrada en el paciente con espasticidad en la primera sesión sin tDCS.



(b) Señal electromiográfica registrada en el paciente con espasticidad en la última sesión sin tDCS.

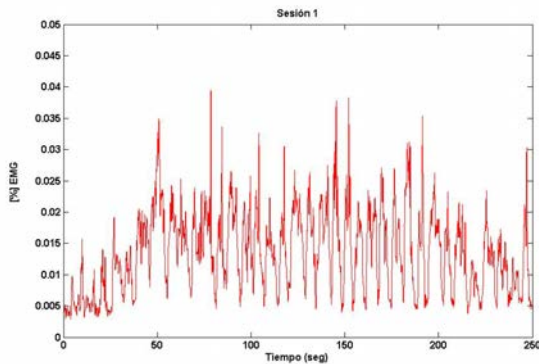
Figura 7: Señales electromiográficas registradas entre la primera y última sesión en paciente con espasticidad.

tud de cada evento ha aumentado a lo largo del tiempo. Destacar que que en la primera sesión, los primeros eventos, al comienzo de la sesión, no superan el umbral de 0.01 %EMG, mientras que en la última sesión, la señal comienza a registrar en valores por encima del umbral anteriormente mencionado, manteniéndose así durante toda la sesión.

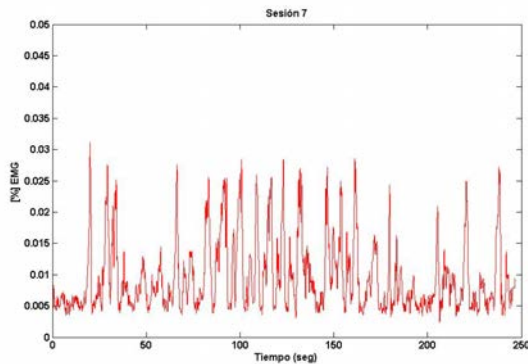
En la Figura 8, podemos observar el mismo registro que en el caso anterior pero para el paciente con hipotonía. En este registro podemos analizar que aunque la intensidad de los eventos ha disminuido, el patrón de repetición se mantiene más en la última sesión, así como destacar que, los mínimos de cada frecuencia se repiten durante toda la actividad. También podemos analizar que, la amplitud de los mismos es mayor en la última sesión que en la primera.

4 DISCUSIONES

La estimulación transcraneal por corriente directa no invasiva, es empleada actualmente como una



(a) Señal electromiográfica registrada en el paciente con hipotonía en la primera sesión sin tDCS.



(b) Señal electromiográfica registrada en el paciente con hipotonía en la última sesión sin tDCS.

Figura 8: Señales electromiográficas registradas entre la primera y última sesión en paciente con hipotonía.

herramienta en la rehabilitación de pacientes con accidente cerebrovascular. Diferentes autores en esta última década han estudiado sus efectos en diferentes patologías. Una de las más estudiadas recientemente es en pacientes con discapacidad motora en miembro superior.

Los estudios realizados hasta la fecha (Ochi et.al (2013), Middleton et. al (2014), Khedr (2013)), presentaban resultados sobre el tipo de estimulación aplicada en estos pacientes apoyadas en valoraciones funcionales. Uno de los problemas principales de este tipo de valoraciones es la subjetividad que presentan debido a que intervienen factores externos como pueden ser como el estado del paciente el día de la valoración o la interpretación del rehabilitador en la ejecución de la prueba. Además este tipo de valoraciones evalúan movimientos generales y superficiales del miembro superior, como son hombro, codo o muñeca, sin valorar intrínsecamente los cambios que se van produciendo sesión tras sesión en el músculo a rehabilitar. En el presente trabajo, se realizó un estudio comparativo entre dos casos de déficit mo-

tor, en el cual, se incluyeron tanto valoraciones funcionales como electromiografía, de tal modo que, esta segunda valoración nos mostraría los pequeños cambios que se producían en el tono muscular del paciente disminuyendo por tanto el sesgo que podría producir valorar los resultados sólo basándonos en las valoraciones empleadas por el servicio de rehabilitación.

Si observamos los resultados obtenidos en la valoración funcional registrada por el personal rehabilitador, el paciente con déficit espástico no obtiene ningún beneficio tras el tratamiento con tDCS. No obstante, tras analizar los registros electromiográficos observamos una evolución muy notable durante el tratamiento del mismo. Ya en la sesión 2 el paciente consigue aumentar esta señal, traduciéndose así como un inicio de contracción muscular voluntaria y ya en la sesión 3 esta señal aumenta significativamente con respecto a las dos anteriores. Lo que nos indica que, con este tipo de tratamiento el paciente con dicho déficit mejora en tres sesiones. Entre la sesión 4 y 5 los valores mínimos se estabilizan en una línea continua, esto nos indica que el paciente ya comienza a controlar los movimientos de contracción voluntaria del brazo parético. En la sesión 6, se observa disminución del % de señal EMG, disminuyendo tanto en frecuencia, amplitud e intensidad. Este registro se puede deber a factores ambientales externos al ensayo, como puede ser un estado de cansancio del paciente o el nivel de motivación para realizar el tratamiento. Sin embargo, una sesión posterior nos indica de nuevo resultados positivos señalando así que lo ocurrido en la sesión anterior fue un caso aislado y provocado por factores externos.

En cuanto a los resultados obtenidos por el paciente con déficit hipotónico, podemos observar que en este caso mejora ambas valoraciones, tanto la funcional como el registro EMG. En este caso hemos podido observar cambios significativos tras el tratamiento con estimulación tDCS. En la valoración funcional realizada en el hospital, se aprecian cambios notables entre el estado pre-tratamiento y post-tratamiento, lo que nos indica que tras la estimulación el paciente consigue resultados notables en los movimientos generales del brazo afectado. Estos resultados también los podemos observar en el registro electromiográfico realizado en cada sesión. En este caso el paciente comienza el tratamiento con un estado basal mayor que el caso anterior, lo que nos indica que pese a su estado de hipotonicidad, el paciente tiene un mínimo de control voluntario en la contracción muscular, no obstante éste va mejorando en cada sesión. Como en el caso anterior, en la sesión 2, ya comienzan a apreciarse cambios en el % de señal EMG registrada, comienza a aumentar

tanto la frecuencia como la intensidad, lo que nos indica que la contracción voluntaria del músculo comienza a ser cada vez mayor. En las sesiones 3 y 4 la señal comienza a ser más estable en los valores de % de señal EMG, lo que nos indica que el paciente comienza a realizar movimientos voluntarios controlados. Como en el caso anterior, en la sesión 5 se produce una disminución del % de señal EMG, esto puede deberse a factores externos como hemos indicado anteriormente, ya que en las sesiones posteriores los datos registrados vuelven a indicarnos mejorías en el músculo del paciente. Ya en la última sesión, podemos analizar que el paciente ha obtenido mejoras significativas tras el tratamiento con tDCS, apreciándose un aumento tanto en la intensidad, como en la frecuencia y amplitud de la señal registrada.

Khedr et. al (2013), en su estudio halló mejoras notables tras cinco sesiones de tratamiento con estimulación tDCS. Tras discutir nuestros resultados podemos comprobar que en nuestro ensayo, a partir de la segunda sesión se comienzan a observar cambios en el tono muscular y que éstos siguen mejorando conforme aumenta el número de sesiones.

En cuanto a las señales obtenidas sin estimulación, podemos observar que en ambos casos, éstas varían entre la primera y última sesión, mostrando así que los pacientes mejoran con el tratamiento y que estos resultados se mantienen en el tiempo.

5 CONCLUSIONES

Tras analizar los resultados obtenidos en este ensayo podemos concluir en primer lugar que, el registro de las señales electromiográficas puede ser pruebas complementarias en este tipo de ensayos, las cuales, informan de la evolución del paciente pudiendo permitir al personal rehabilitador cambiar objetivos del tratamiento con el fin de optimizar la terapia rehabilitadora. En segundo lugar, indicar que la estimulación tDCS es efectiva para ambos tipos de déficit motor, logrando con ella cambios notables en el control voluntario en la contracción o relajación de la musculatura lo que conlleva una mejora en la funcionalidad del miembro superior y por tanto un aumento en la calidad de vida de los pacientes.

Por último añadir que la estimulación tDCS puede emplearse como una herramienta más al alcance del personal rehabilitador, la cual, puede combinarse con terapias alternativas como las generadas por un dispositivo robótico.

Agradecimientos

Esta investigación ha sido financiada por el Ministerio de Economía y Competitividad a través del proyecto DPI2015-70415-C2-2-R.

Referencias

- [1] V. L. Feigin, C. M. Lawes, D. A. Bennett, and C. S. Anderson, "Stroke epidemiology: a review of population-based studies of incidence, prevalence, and case-fatality in the late 20th century," *The Lancet Neurology*, vol. 2, no. 1, pp. 43–53, 2003.
- [2] P. Rothwell, A. Coull, M. Giles, S. Howard, L. Silver, L. Bull, S. Gutnikov, P. Edwards, D. Mant, C. Sackley *et al.*, "Change in stroke incidence, mortality, case-fatality, severity, and risk factors in oxfordshire, uk from 1981 to 2004 (oxford vascular study)," *The Lancet*, vol. 363, no. 9425, pp. 1925–1933, 2004.
- [3] B. P. López, *Terapia ocupacional aplicada al daño cerebral adquirido*. Ed. Médica Panamericana, 2010.
- [4] R. R. Young, "Spasticity: a review." *Neurology*, vol. 44, no. 11 Suppl 9, pp. S12–20, 1994.
- [5] L. B. P. F. Sheet, "National institute of neurological disorders and stroke, national institutes of health," *Updated Feb*, vol. 18, 2011.
- [6] D. Ritchie and B. Nierenberg, "Hypotonia," in *Encyclopedia of Child Behavior and Development*. Springer, 2011, pp. 773–774.
- [7] C. G. Burgar, P. S. Lum, P. C. Shor, and H. M. Van der Loos, "Development of robots for rehabilitation therapy: the palo alto va/stanford experience," *Journal of rehabilitation research and development*, vol. 37, no. 6, pp. 663–674, 2000.
- [8] H. I. Krebs, B. T. Volpe, M. Ferraro, S. Fasoli, J. Palazzolo, B. Rohrer, L. Edelstein, and N. Hogan, "Robot-aided neurorehabilitation: from evidence-based to science-based rehabilitation," *Topics in stroke rehabilitation*, vol. 8, no. 4, pp. 54–70, 2002.
- [9] D. J. Reinkensmeyer, L. E. Kahn, M. Averbuch, A. McKenna-Cole *et al.*, "Understanding and treating arm movement impairment after chronic brain injury: progress with the arm guide," *Journal of rehabilitation research and development*, vol. 37, no. 6, p. 653, 2000.
- [10] S. Coote, E. Stokes, B. Murphy, and W. Harwin, "The effect of gentle/s robot-mediated therapy on upper extremity dysfunction post

- stroke,” in *Proceedings of the 8th International Conference on Rehabilitation Robotics*, 2003, pp. 23–25.
- [11] P. Lum, D. Reinkensmeyer, R. Mahoney, W. Z. Rymer, and C. Burgar, “Robotic devices for movement therapy after stroke: current status and challenges to clinical acceptance,” *Topics in stroke rehabilitation*, vol. 8, no. 4, pp. 40–53, 2002.
- [12] A. Tóth, G. Arz, G. Fazekas, D. Bratanov, and N. Zlatov, “25 post stroke shoulder-elbow physiotherapy with industrial robots,” in *Advances in Rehabilitation Robotics*. Springer, 2004, pp. 391–411.
- [13] M. C. Pellicciari, D. Brignani, and C. Miniussi, “Excitability modulation of the motor system induced by transcranial direct current stimulation: a multimodal approach,” *Neuroimage*, vol. 83, pp. 569–580, 2013.
- [14] M. A. Nitsche, L. G. Cohen, E. M. Wassermann, A. Priori, N. Lang, A. Antal, W. Paulus, F. Hummel, P. S. Boggio, F. Fregni *et al.*, “Transcranial direct current stimulation: state of the art 2008,” *Brain stimulation*, vol. 1, no. 3, pp. 206–223, 2008.
- [15] G. L. Soderberg and T. M. Cook, “Electromyography in biomechanics,” *Physical Therapy*, vol. 64, no. 12, pp. 1813–1820, 1984.
- [16] C. A. Alva Coras, “Procesamiento de señales de electromiografía superficial para la detección de movimiento de dos dedos de la mano,” 2012.
- [17] S. O. Madgwick, A. J. Harrison, and R. Vaidyanathan, “Estimation of imu and marg orientation using a gradient descent algorithm,” in *Rehabilitation Robotics (ICORR), 2011 IEEE International Conference on*. IEEE, 2011, pp. 1–7.
- [18] A. Bertomeu-Motos, L. D. Lledó, J. A. Díez, J. M. Catalan, S. Ezquerro, F. J. Badesa, and N. Garcia-Aracil, “Estimation of human arm joints using two wireless sensors in robotic rehabilitation tasks,” *Sensors*, vol. 15, no. 12, pp. 30 571–30 583, 2015.
- [19] F. J. Badesa, A. Llinares, R. Morales, N. Garcia-Aracil, J. M. Sabater, and C. Perez-Vidal, “Pneumatic planar rehabilitation robot for post-stroke patients,” *Biomedical Engineering: Applications, Basis and Communications*, vol. 26, no. 02, p. 1450025, 2014.