

Informe antropológico forense: aproximación facial. Proceso de aproximación facial forense

Forensic anthropological report: facial approach.
Forensic facial approximation process.

SANIN MATÍAS, M. y SERRULLA, F. ¹

(1) Instituto de Medicina Legal de Galicia. Unidad de antropología forense. Hospital de Verín, 32600 Verín (Ourense)

Resumen

Este informe completa el estudio antropológico de los restos humanos de la cueva de Chan do Lindeiro (Ancares, Lugo). En él se intenta realizar una aproximación facial al rostro del individuo estudiado una joven mujer. Aunque en el estudio antropológico se había realizado ya el estudio preliminar de aproximación facial mediante un retrato que se había incorporado al trabajo, en esta nueva propuesta incluimos los datos para realizar una escultura del individuo estudiado.

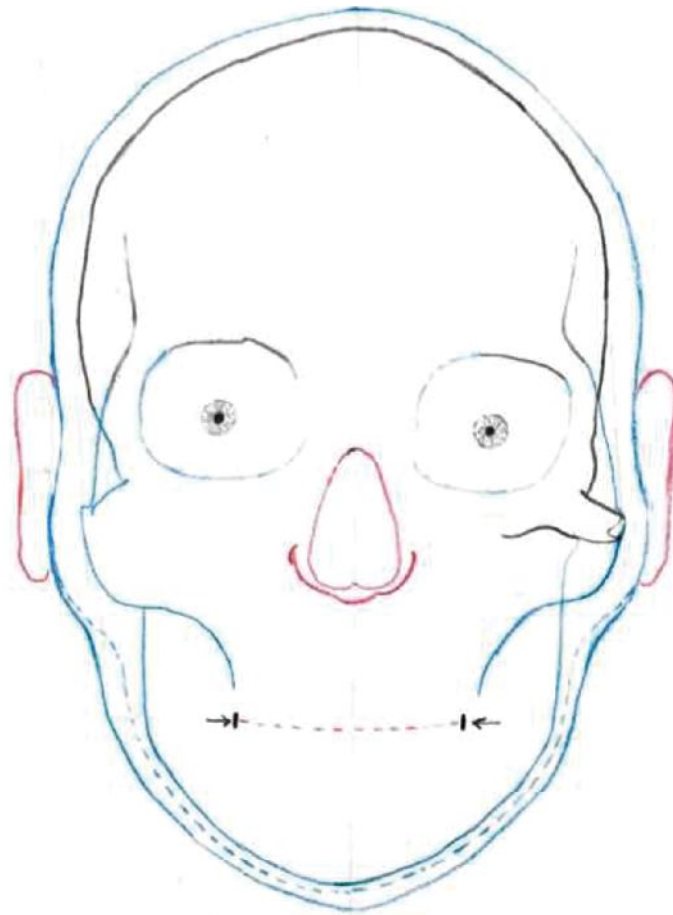
Abstract

This report completes the anthropological study of the human remains of the cave of Chan do Lindeiro (Ancares, Lugo). In the attempt is made to make a facial approach to the face of the individual studied a young woman. Although the preliminary study of facial approximation had already been carried out in the anthropological study by means of a portrait that had been incorporated into the work, in this new proposal we included the data to make a sculpture of the individual studied.

METODOLOGÍA DE TRABAJO:

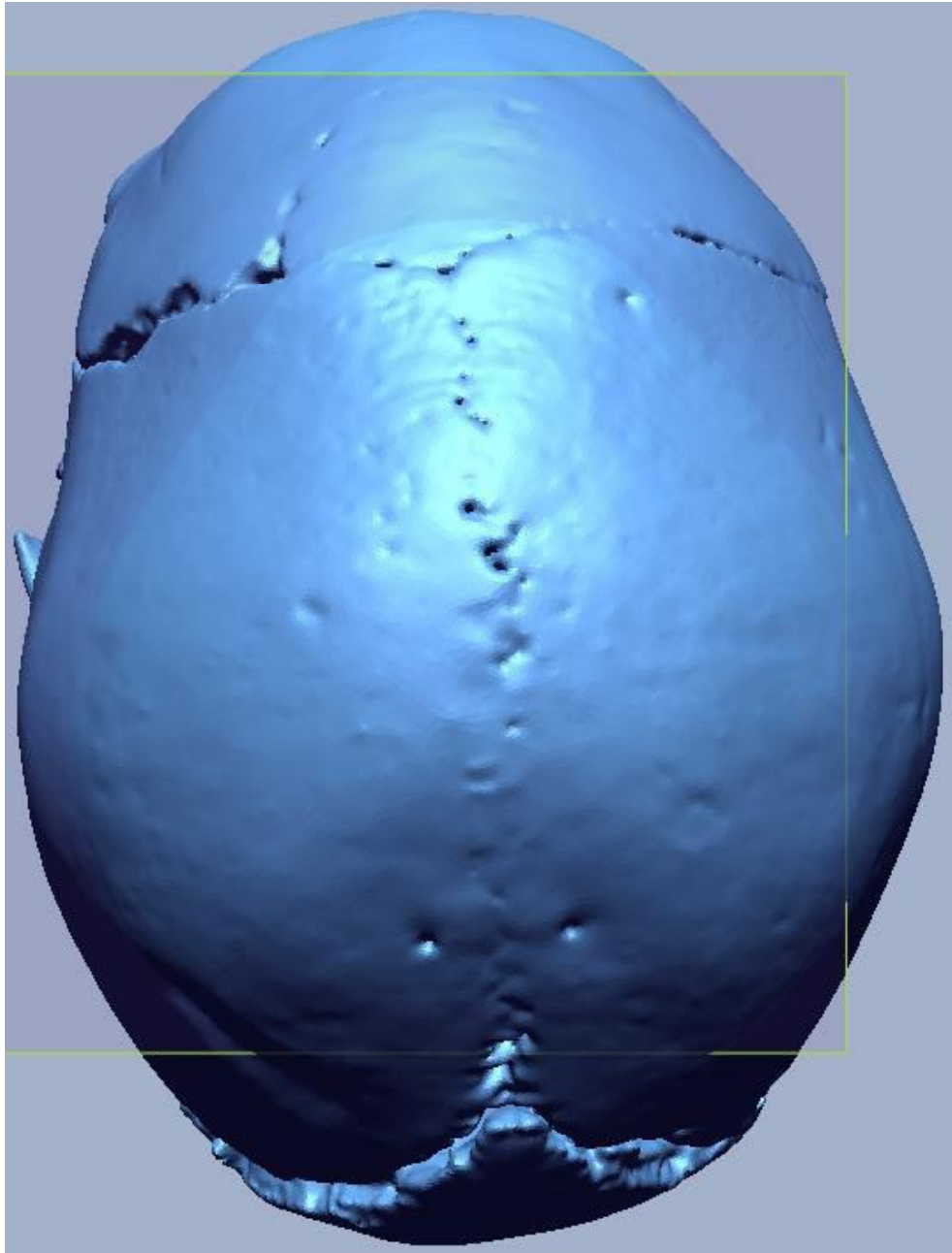
Aplicamos al caso la metodología aplicable a los casos forenses sobre los que tenemos experiencia. Ello pretende obtener el mayor grado posible de fiabilidad con fines de identificación, aunque somos conscientes del gran margen de error que tienen todas las técnicas de aproximación o reconstrucción facial forense. Además en el caso que nos ocupa tampoco contamos con la estructura facial por pérdida posmortem. Partimos de una calota craneal que no obstante, contiene algunos elementos de interés que nos permite estimar la mitad superior del esqueleto facial. En la metodología empleada seguimos las siguientes fases:

1. Estudio antropológico del caso: Esta información se obtiene del estudio antropológico de los restos óseos lo que nos permite acercarnos a conocer aspectos como el sexo, la edad, la patología o el modo de vida de la persona a la que queremos aproximarnos a conocer su rostro. En este caso sabemos que estamos ante los restos óseos humanos con morfología general correspondiente al género *Homo Sapiens*, que morfológicamente se corresponde con una mujer, adulta joven (20-40 años) de talla baja estimada en torno a 150-152 cms que presenta múltiples signos de estrés nutricional, que padeció un traumatismo cráneo-encefálico años antes de su muerte así como una fractura de estrés de un hueso del pié. Ambas patologías pudieron contribuir al déficit nutricional y ser susceptibles de causar la muerte.
2. Realización del croquis antropológico: Para ello nos hemos basado en los datos obtenidos por De Greef [13] para estimar las profundidades de partes blandas de acuerdo a la edad, el sexo y considerando como más probable que tuviera un Índice de Masa Corporal (IMC) bajo. Hemos deducido algunas formas del esqueleto facial considerando las curvas conservadas del malar (apófisis frontal) que nos permiten pensar que debería tener unos pómulos muy marcados y la morfología conservada de la glabella que nos permite orientar el puente nasal y por tanto la anchura nasal (estrecha). Las órbitas han podido ser aproximadas por contar con parte del arco orbitario. No han podido ser aproximadas ni la proyección nasal ni los maxilares. Hemos partido del croquis antropológico realizado para el retrato y que se muestra como FOTOGRAFIA 1, pero en el caso de la escultura el croquis se ha realizado una vez se reconstruyó el esqueleto facial (FOTOGRAFÍAS 10 y 12).

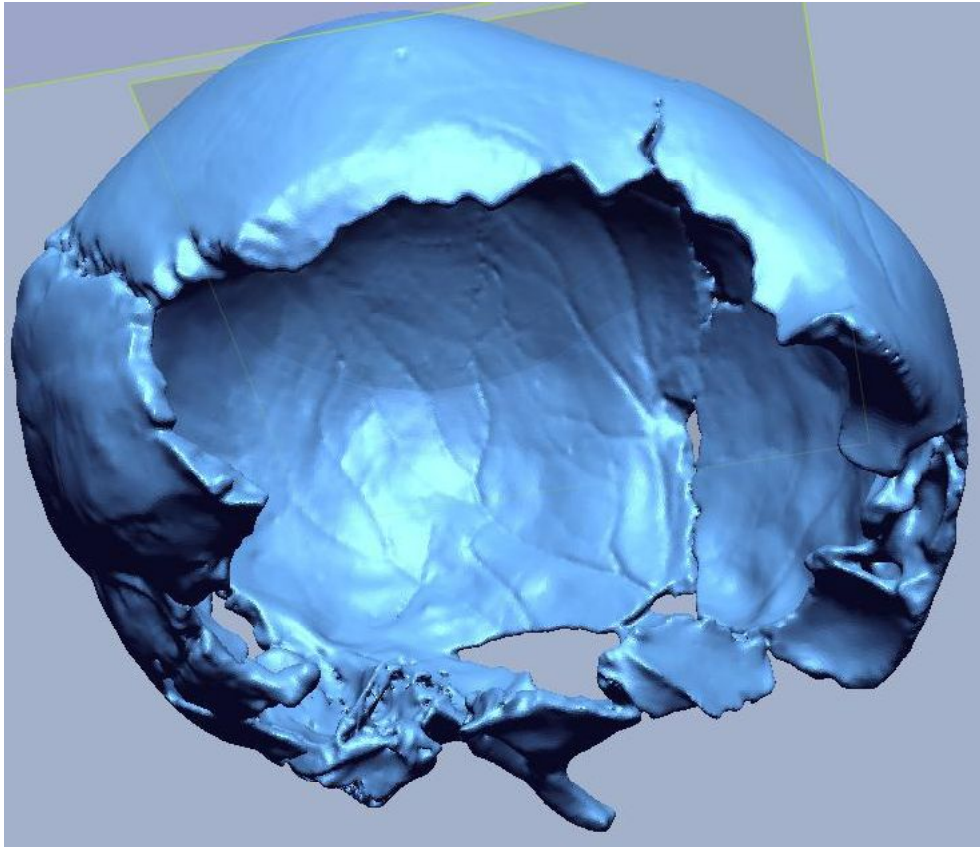


FOTOGRAFIA 1. Croquis antropológico base de la aproximación facial.


3. El cráneo original ha sido escaneado mediante TC convencional obteniendo cortes tomográficos de 0,625 mm. Las imágenes DICOM obtenidas han sido enviadas a la Universidad Autónoma de Barcelona donde por impresión 3D (estereolitografía) han sido elaborados tres bóvedas craneales. A una de ellas se le han aplicado varias capas de un producto impermeabilizante (barniz) para poder trabajar posteriormente con arcilla (FOTOGRAFÍAS 2-3-4).



FOTOGRAFIA 2. Reproducción digital de la bóveda.



FOTOGRAFIA 3. Reproducción digital de la bóveda.



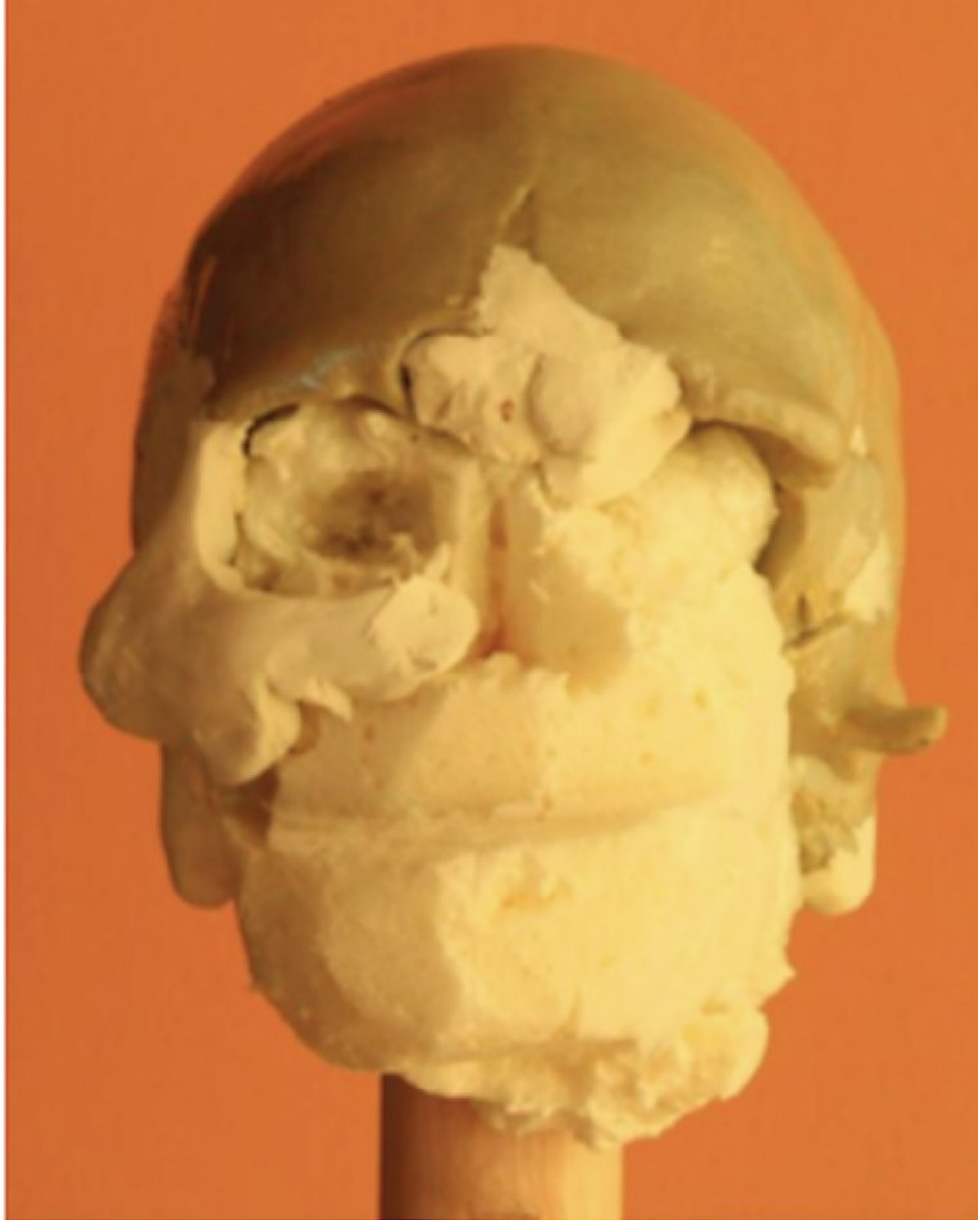
FOTOGRAFIA 4. Reproducción digital de la bóveda.

4. **RECONSTRUCCIÓN DEL ESQUELETO FACIAL. RECONSTRUCCION DEL ESQUELETO FACIAL:** Tras posicionar la calota sobre la base escultórica unimos el vástago de madera empleado a la calota con espuma de poliuretano que aplicamos generosamente para después poder retirarla por capas

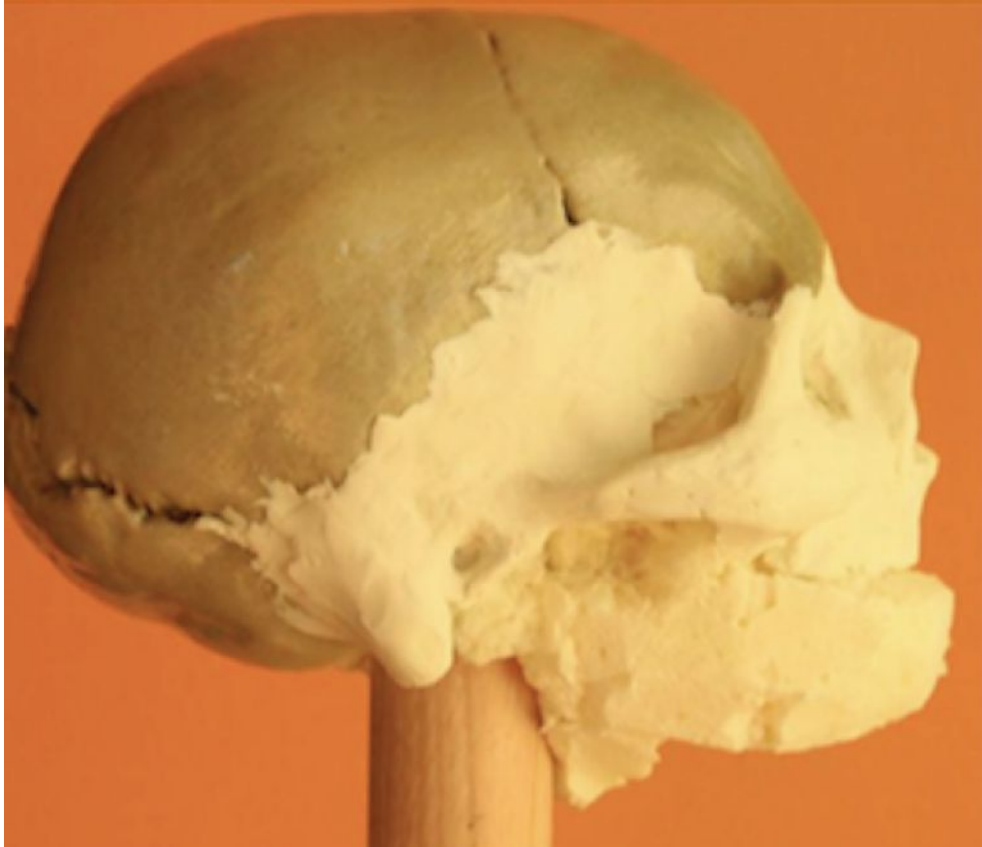con un cuchillo (FOTOGRAFIAS 5-6). Posteriormente ha sido reconstruido con plastilina realizando varias modificaciones y sujetando las masas de plastilina con palillos sujetos en el poliuretano. La plastilina ha sido tratada con 4 capas de barniz al agua de poliuretano a fin de impermeabilizarla.



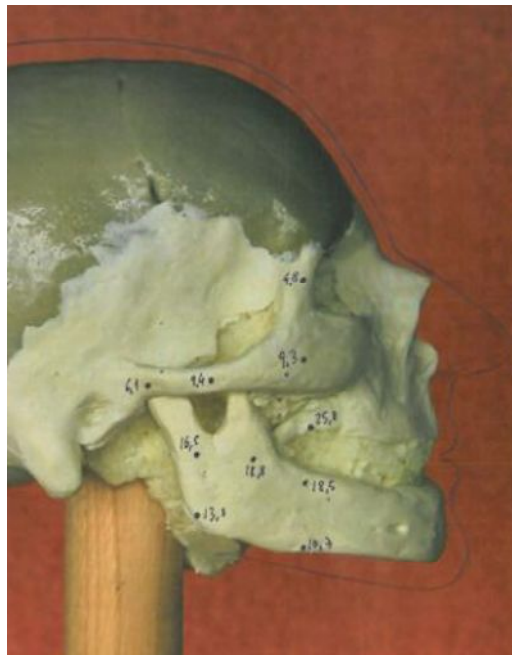
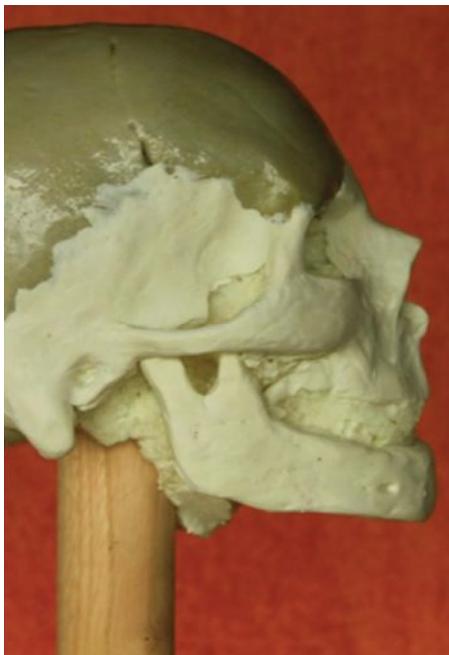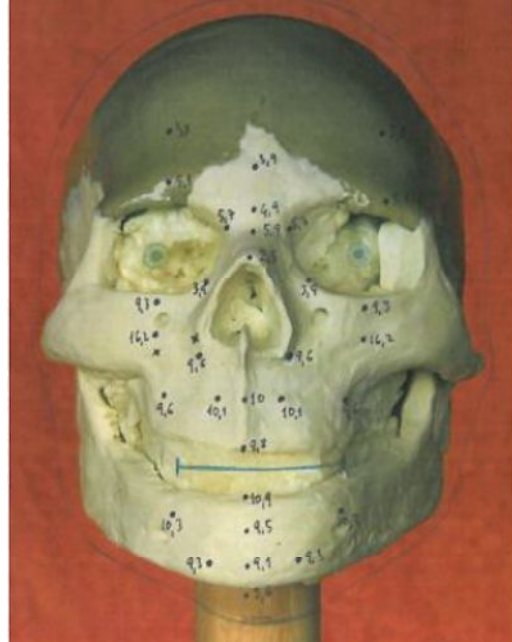
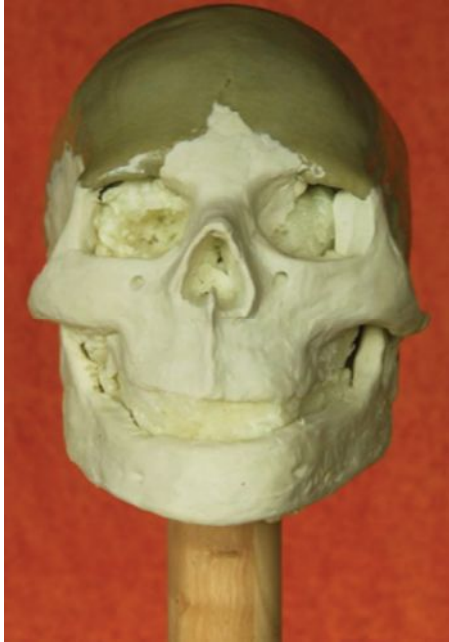
FOTOGRAFIAS 5-6. Fase inicial y final del relleno con poliuretano.



FOTOGRAFIA 7. Fases intermedias del proceso de reconstrucción del esqueleto facial).

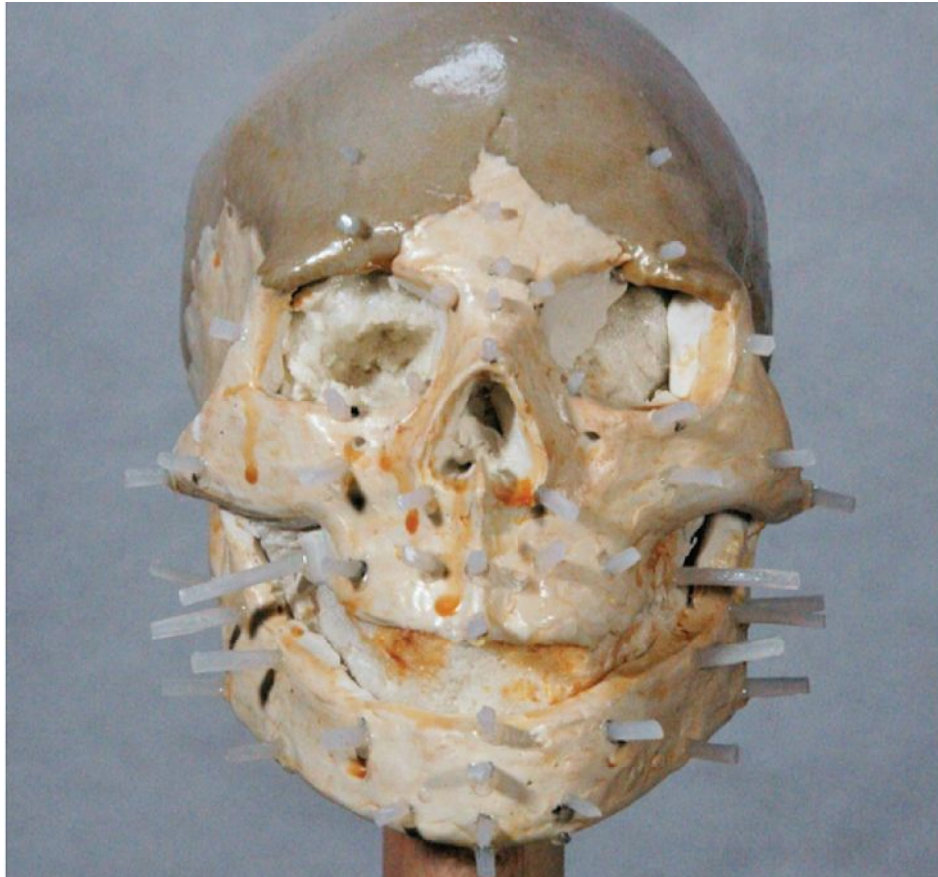

FOTOGRAFIA 8. Fases intermedias del proceso de reconstrucción del esqueleto facial).



FOTOGRAFÍAS 9, 10, 11 y 12. Perfil derecho y croquis

5. **FASE ARTÍSTICA INICIAL.** La artista forense Margarita Sanín recibe el cráneo reconstruido y comienza a trabajar la parte artística mediante la colocación de las referencias de las profundidades de partes blandas que le sirven para ir colocando capas de arcilla blanca siguiendo los criterios antropológicos establecidos anteriormente y adaptándolos a los planteamientos artísticos necesarios (FOTOGRAFIA 13). De este modo posiciona los ojos que son prótesis oculares realizadas específicamente para el caso por LAISECA SL en las que se ha tenido en cuenta el tamaño de las órbitas y la circunstancia de que esta mujer pudiera vivir en una cueva con escasa luz (tamaño de pupilas y vasos de la esclerótica). Los ojos y la boca se posicionan siguiendo las propuestas de Stephan C [7-8-10]. La proyección de la nariz no ha podido deducirse, pero se ha reconstruido siguiendo el método propuesto por Rynn y Wilkinson [6].



FOTOGRAFIA 13. Posicionamiento de las profundidades de las partes blandas..

6. FASE ARTISTICA INTERMEDIA:
Los resultados intermedios se discuten entre ambos autores. En este caso hemos decidido reducir el tamaño de ambos pómulos y redondearlos discretamente, reducir discretamente la proyección de la nariz y reducir la anchura manibular por considerar que era necesario desde el punto de vista estético (FOTOGRAFÍA 14).



FOTOGRAFÍA 14. Fase artística intermedia sin correcciones.

7. FASE ARTISTICA FINAL: Decidimos ponerle una peluca de pelo castaño oscuro desaliñado y darle una apariencia de una mujer joven pero no con los criterios estéticos actuales sino con los que pudiera corresponder a una mujer en condiciones de vida extrema. Creemos más adecuado aplicar este criterio realista y no el ideal de mujer actual joven.



FOTOGRAFÍA 15. Fase artística final 1.



FOTOGRAFÍA 16. Fase artística final 2, tras colocar pestañas, cejas, pintado, retocado, barnizado y asentado de peluca.

CONSIDERACIONES DE INTERÉS ANTROPOLÓGICO

Las técnicas de aproximación facial forense no pretenden obtener un retrato fiel de la persona, sino únicamente aproximarse a conocer como pudiera haber sido su rostro. Ello es así porque un número importante de características morfológicas no es posible deducirlas de la estructura craneal. Por otro lado tampoco conocemos el concreto estado anatómico-facial o nutricional. Estimamos estos datos, pero sabemos que pueden no corresponderse con los de la persona a la pertenece el cráneo. En este caso además hemos tenido una dificultad añadida: que no disponemos del esqueleto facial de esta joven mujer. Hemos podido deducir una parte de la cara superior por la estructura del hueso frontal (bordes orbitarios y apófisis cigomáticas), pero nada sabemos de la forma y tamaño de ambos maxilares. Por esto hemos de tener en cuenta que estamos ante una escultura que con toda seguridad no representa fielmente el rostro de esta mujer. Creemos que tenía un esqueleto facial ancho junto con una bóveda craneal pequeña y estrecha y por lo tanto en lo relativo a la zona facial superior pudiera existir un cierto parecido, pero en la mitad inferior del rostro es altamente improbable que tenga algún parecido.

CONCLUSIONES

1. La escultura realizada debe entenderse como una aproximación facial con un importante margen de error.
2. La escultura elaborada en la zona superior de la cara puede aproximarse al aspecto morfológico del original.
3. En la mitad inferior del rostro es menos probable el parecido de la reproducción

realizada con el sujeto estudiado en este trabajo.

BIBLIOGRAFÍA

- SERRULLA F and GOMEZ M. (2008). Aplicaciones de la técnica de aproximación facial forense en la identificación humana individual. *Cuadernos de Medicina Forense* nº 53-54 Sevilla.
- SERRULLA F, GRANDAL D'ANGLADE A, VILAR S, and GOMEZ M. (2011). Aproximación facial y paleodieta en un esqueleto de la necrópolis de El Vergel (Ávila-España). *Munibe (Antropología-Arqueología)* 62 (341-349).
- DE GREEF, S. and G. WILLEMS (2005). Three-dimensional cranio-facial reconstruction in forensic identification: Latest progress and new tendencies in the 21st century. *Journal of Forensic Sciences* 50(1): 12-17.
- HAYES, S., R. TAYLOR, et al. (2005). Forensic facial approximation: An overview of current methods used at the Victorian Institute of Forensic Medicine/Victoria Police Criminal Identification Squad. *The Journal of Forensic Odonto-Somatology* 23(2): 45-50.
- QUATREHOMME, G., T. BALAGUER, et al. (2007). Assessment of the accuracy of three-dimensional manual craniofacial reconstruction: a series of 25 controlled cases. *International Journal of Legal Medicine* 121: 469-475.
- RYNN, C. and C. M. WILKINSON (2006). Appraisal of traditional and recently proposed relationships between the hard and soft dimensions of the nose in profile. *American Journal of Physical Anthropology* 130: 364-373.

- STEPHAN, C. N. (2002). Facial Approximation: Falsification of globe projection guideline by exophthalmometry literature. *Journal of Forensic Sciences* 47(4): 1-6.
- STEPHAN, C. N. (2002). Position of superciliare in relation to the lateral iris: Testing a suggested facial approximation guideline. *Forensic Science International* 130: 29-33.
- STEPHAN, C. N. (2003). Anthropological facial "reconstruction" - Recognizing the fallacies, "unembracing" the error, and realizing method limits. *Science and Justice* 43(4): 193-199.
- STEPHAN, C. N. (2003). Facial approximation: An evaluation of mouth width determination. *American Journal of Physical Anthropology* 121(1): 48-57.
- STEPHAN, C. N. and M. HENNEBERG (2003). Predicting mouth width from inter-canine width - A 75% rule. *Journal of Forensic Sciences* 48(4), 725-727.
- STEPHAN, C. N., M. HENNEBERG, et al. (2003). Predicting nose projection and pronasale position in facial approximation: A test of published methods and proposal of new guidelines. *American Journal of Physical Anthropology* 122: 240-250.
- DE GREEF, S., P. CLAES, et al. (2006). Large-scale in-vivo Caucasian soft tissue thickness database for craniofacial reconstruction. *Forensic Science International* 159S: S126-S146.
- REICHS K.J. (1998). *Forensic Osteology. Advances in the identification of human remains.* Charles C Thomas Publisher LTD USA Second Edition.
- GEORGE R.M. (2007). *Facial Geometry. Graphic Facial Analysis for Forensic Artist.* Charles C Thomas Publisher LTD USA.